

ARTÍCULO ORIGINAL

# Tratamiento endovascular en el síndrome de Paget-Schroetter

Martínez Hugo\*, Bauzá Moreno Hernán\*, Katsini Barbosa Roxana\*, Mattar Spengler Federico\*, Cocozza Maria Carolina\*, Peralta Oscar<sup>†</sup>, García Mónaco Ricardo<sup>†</sup>

Hospital Italiano de Buenos Aires,  
Gascón 450 - (1181) Buenos Aires, Argentina  
hugo.martinez@hospitalitaliano.org.ar

## RESUMEN

**ANTECEDENTES:** el síndrome de Paget-Schroetter es una entidad muy poco frecuente, causante del 1-4% de las trombosis venosas profundas de los miembros superiores. Afecta generalmente el brazo dominante como producto de pequeños traumatismos repetidos asociado con algún tipo de actividad física y favorecido por la compresión de la vena subclavia y/o axilar por estructuras osteotendinosas a nivel del opérculo torácico.

**OBJETIVO:** evaluar los resultados de una serie de pacientes con síndrome de Paget-Schroetter, tratados con abordaje percutáneo endovascular.

**POBLACIÓN Y MÉTODO:** estudio retrospectivo. Entre los años 1994 y 2009 fueron tratados por vía percutánea 21 pacientes con diagnóstico clínico-radiológico de trombosis de vena subclavia. Los signos y síntomas preponderantes fueron: edema, dolor, parestesias y circulación colateral. Se realizó angioplastia con balón, tromboaspiración, fibrinólisis selectiva y colocación de *stent* en 7 casos. En sólo dos pacientes se realizó posteriormente la extirpación quirúrgica de la primera costilla.

**RESULTADOS:** se obtuvo repermeabilización completa en el 76.2% de los casos y estenosis residual en el 23.8%. Clínicamente se observó resolución completa en el 52.3% de los pacientes; en 42.8%, parcial con leve edema, pero sin dolor ni parestesias. No hubo resolución en el 9.52%. Las complicaciones fueron flebitis, retrombosis y fractura del *stent*.

**CONCLUSIONES:** en nuestra serie de pacientes tratados hemos obtenido una respuesta satisfactoria a la terapéutica

## SUMMARY

### *Endovascular treatment in the Paget-Schroetter syndrome*

**BACKGROUND:** Paget-Schroetter syndrome is a low frequency entity. Causing 1 to 4% of the deep venous thrombosis of the upper limbs. It mainly affects the dominant arm, due to repeated minor trauma associated to some sort of physical activity associated to compression of the subclavian and or axillary vein by osteotendinous structures at the thoracic outlet.

**OBJECTIVE:** to evaluate results of endovascular treatment in a series of patients with the Paget-Schroetter syndrome.

**POPULATION AND METHODS:** retrospective study. Between 1994 and 2009, 21 patients with clinico-radiological diagnoses of subclavian vein thrombosis were treated by a percutaneous approach. Main symptoms were swelling, pain, paresthesia and collateral circulation. Balloon angioplasty, aspiration thrombectomy, selective thrombolysis and insertion of seven wallstent were performed. In only two cases a first rib resection was done afterwards.

**RESULTS:** in 76.2% of the cases there was complete restoration of the lumen and in 23.8% there was residual stenosis. Complete clinical resolution was observed in 52.3%; in 42.8% the results were incomplete with minor swelling, but without pain or paresthesia. 9.5% of the cases were not successful. There were minor complications like phlebitis, recurrent thrombosis and *stent* fracture.

\* Sector de Flebología. Servicio de Cirugía General. Hospital Italiano de Buenos Aires.

<sup>†</sup> Sector de Angiografía Digital e Intervencionismo. Servicio de Diagnóstico por Imágenes.

implementada, observándose un bajo índice de complicaciones. El tratamiento endovascular, realizado con un equipamiento angiográfico adecuado y por un equipo médico multidisciplinario y experimentado en terapias venosas endoluminales, ofrece excelentes resultados a corto y mediano plazo, con baja tasa de complicaciones. El uso de *stent* se desaconseja debido a fractura del mismo.

#### Palabras clave

**Trombosis - Vena axilo-subclavia - Tratamiento endovascular - Síndrome Paget-Schroetter**

**CONCLUSION:** *in our series of patients we have obtained a satisfactory response to treatment, with a low incidence of complications. The endovascular treatment, performed with the adequate equipment and by an multidisciplinary team with experience in endoluminal venous therapy offers excellent results in the short and medium term with a low incidence of complications.*

#### Key words

***Trombosis - Subclavian vein - Endovascular repair - Paget-Schroetter Syndrome***

## INTRODUCCIÓN

La trombosis venosa del eje axilo-subclavio es la causante del 1-4% de las trombosis de las extremidades y se clasifica en dos grandes grupos: trombosis primaria y trombosis secundaria. La trombosis primaria o idiopática o síndrome de Paget-Schroetter puede ser espontánea o de esfuerzo. Afecta a jóvenes sanos y activos y aunque poco frecuente, puede ser potencialmente incapacitante. Suele acontecer en la extremidad dominante en pacientes con ocupaciones que determinan una actividad muscular repetitiva y generalmente existe el antecedente de algún esfuerzo efectuado en los días anteriores al evento trombótico (1).

Deberán descartarse anomalías de las estructuras osteotendinosas de la salida torácica que puedan condicionar compresión venosa extrínseca, como la presencia de costilla cervical, una primera costilla o clavícula anómala o una hipertrofia anómala del músculo escaleno anterior, ya que predisponen a la recurrencia y requieren solución quirúrgica.

La clínica se presenta en forma aguda, con edema y dolor de la extremidad entre moderado y severo. Otros posibles síntomas son: cianosis del miembro, dilatación venosa, circulación colateral e ingurgitación yugular (2).

Si bien la estrategia terapéutica más eficaz se encuentra inmersa en distintas controversias, sí existe, sin embargo, consenso sobre lo primordial que es establecer un diagnóstico de sospecha temprano, que permita indicar pruebas diagnósticas adecuadas que lo confirmen y un tratamiento precoz para lograr la repermeabilización venosa evitando las potenciales complicaciones. No obstante, en ocasiones, la patología puede debutar con sintomatología menor y, dada su escasa incidencia no establecerse inicialmente un adecuado diagnóstico de sospecha, difiriéndose la realización de

pruebas diagnósticas idóneas y la adopción de medidas terapéuticas eficaces y precoces<sup>3</sup>.

La complicación más frecuente de la enfermedad es el síndrome posttrombótico, con dolor y edema que se exacerban con el ejercicio, y la más peligrosa el tromboembolismo pulmonar (1-3).

El objetivo de este trabajo es mostrar los resultados de una serie de pacientes con síndrome de Paget-Schroetter, tratados en forma endovascular.

## POBLACIÓN Y MÉTODOS

En un período de 15 años (1994-2009), se realizó tratamiento en 21 pacientes con diagnóstico clínico-radiológico de trombosis de la vena subclavia, todos sintomáticos, cuya edad media fue de 32.3 años. Se trató de 11 mujeres (52.3%) y 10 varones (47.6%), (Tabla N° 1).

En 20 pacientes (95%) se presentó con edema del miembro, afectando en 16 casos (76.1%) el brazo derecho. En 6 pacientes se presentó dolor, 1 con circulación colateral y 1 con parestesia.

El protocolo diagnóstico se fundamentó inicialmente en la exploración clínica y el estudio funcional vascular (*ecodoppler* basal y con maniobras de compresión venosa). El *ecodoppler* debe ser efectuado por personal entrenado ya que son frecuentes los informes de permeabilidad axilo subclavia en pacientes con clínica de trombosis, donde posteriormente la flebografía resultó mandatoria. Finalmente, la angiografía o la TC *multislice* son de utilidad para definir la anatomía del opérculo torácico.

En cuanto al tratamiento, se efectuó repermeabilización percutánea en el total de los pacientes, mediante, fibrinólisis selectiva, trombectomía endovascular y angioplastia con balón. Los fibrinolíticos

SEXO	EDAD	MIEMBRO AFECTADO	STENT	TRATAMIENTO QUIRÚRGICO
M	40	Der.	Sí	
M	36	Der.	Sí	
M	19	Izq.		
F	22	Der.	Sí	
F	55	Der.	Sí	
F	22	Der.		Resección 1ª costilla
M	18	Izq.		
F	40	Der.	Sí	
F	47	Der.		
M	28	Der.		
F	61	Izq.		
M	45	Der.		
M	24	Der.		
M	29	Der.		
F	25	Izq.		
F	28	Der.		
M	35	Der.		Resección 1ª costilla
F	28	Der.		
M	24	Izq.		
F	22	Der.		
F	31	Der.		

Referencias: M, masculino; F, femenino; Der., derecho; Izq., izquierdo.

TABLA 1.

cos utilizados fueron en 7 casos (33.3%) uroquinasa y en el resto rTPA. En 5 pacientes (23.8%) se utilizó angioplastia con colocación de *wallstent*. El acceso venoso utilizado fue principalmente la vía braquial y femoral.

Todos los procedimientos fueron realizados con anestesia local y sedación, con posterior internación durante 24 a 48 horas. El seguimiento alejado demostró fractura de *stent* en 1 paciente y obstrucción del mismo en otro.

Sólo 2 casos (9.52%) requirieron, posteriormente, la extirpación quirúrgica de la primera costilla.

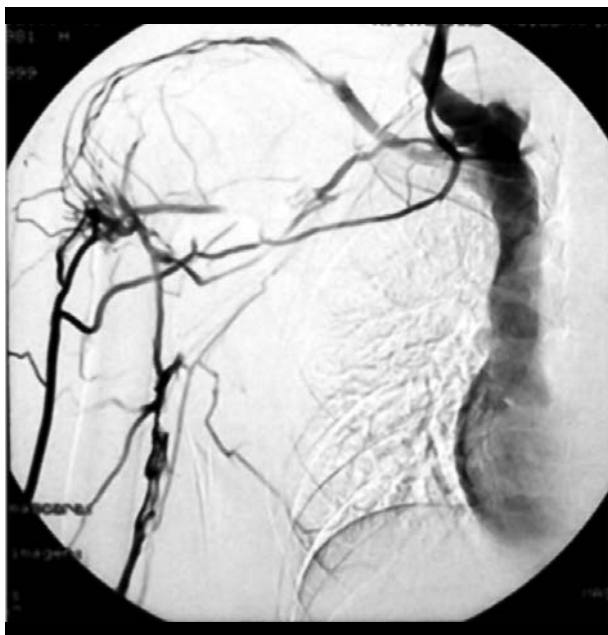En todos los casos se asocia anticoagulación con heparina, que se mantiene durante 6 meses aproximadamente, con controles hematológicos periódicos.

## RESULTADOS

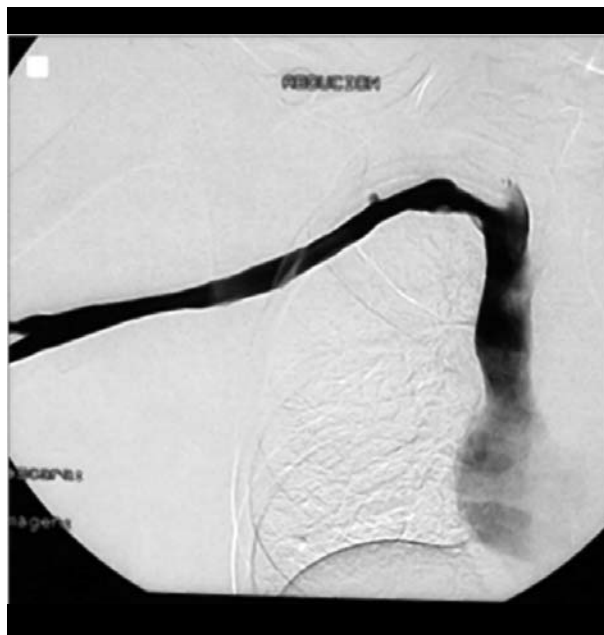
Desde el punto de vista angiográfico se obtuvo repermeabilización completa en 16 casos (76.2%) y estenosis residual, en 5 pacientes (23.8%). Clínicamente se observó resolución completa en 11 casos (52.3%); en 9 pacientes (42.8%), resolución parcial con leve edema, pero sin dolor ni parestesias.

### TABLA DE ABREVIATURAS

RIN	Relación Internacional Normalizada
rTPA	Activador de plasminógeno (tipo) hístico recombinante
TC	Tomografía computada



**FIGURA 1.** FLEBOGRAFÍA. OBSTRUCCIÓN VENA SUBCLAVIA Y CIRCULACIÓN COLATERAL.



**FIGURA 2.** REPERMEABILIZACIÓN POSTANGIOPLASTIA.

Por el contrario, no hubo resolución en 2 casos (9.52%) en los cuales se comprobó una anomalía anatómica a nivel costoclavicular, que requirió una descompresión del estrecho torácico mediante la resección de la primera costilla, utilizándose como vía de abordaje la transaxilar.

Las complicaciones detectadas fueron: flebitis en el sitio de punción en 1 caso (4.7%). Retrombosis en 2 casos (9.5%), una por supresión de la fibrinólisis, por hematoma en sitio de punción para registro de gases en sangre, que resolvió con terapia compresiva y nueva angioplastia, y otra por falla en la anticoagulación, donde se ajustaron los valores del RIN para realizar también una nueva angioplastia. Fractura de *stent* en un caso (4.7%) y obstrucción del *stent* en otro (4.7%); ambos se resolvieron con la recolocación de un nuevo *stent*.

## DISCUSIÓN

El objetivo principal del tratamiento del síndrome de Paget-Schroetter es prevenir la embolización del trombo y disminuir la incidencia de alteraciones significativas del retorno venoso de la extremidad,

especialmente si consideramos que la mayoría de los pacientes afectados son jóvenes y laboralmente activos (4).

En pacientes con sospecha clínica de trombosis de miembro superior, es mandatorio utilizar métodos de diagnóstico por imágenes, siendo la flebografía el *gold standard* para cuantificar la extensión del trombo y determinar la conducta terapéutica (5).

Si bien no hay muchos estudios prospectivos aleatorizados sobre terapéutica endovascular –y sus beneficios a largo plazo todavía deben ser probados– no hay duda de que la repermeabilización venosa precoz trata de preservar la función valvular (6).

Para disminuir las complicaciones hemorrágicas, se ha propuesto la realización de un tratamiento combinado que conduzca a una desaparición temprana de los síntomas y a una rápida recuperación. Ello mediante la administración en pulsos, en lugar de infusión continua de drogas fibrinolíticas, y la aplicación de técnicas adyuvantes como la angioplastia y la trombectomía endovascular (1, 7-8).

Numerosas publicaciones desaconsejan la utilización de *stents*, dada la alta incidencia de complicaciones, como la fractura del mismo y la retrombosis (7-9).

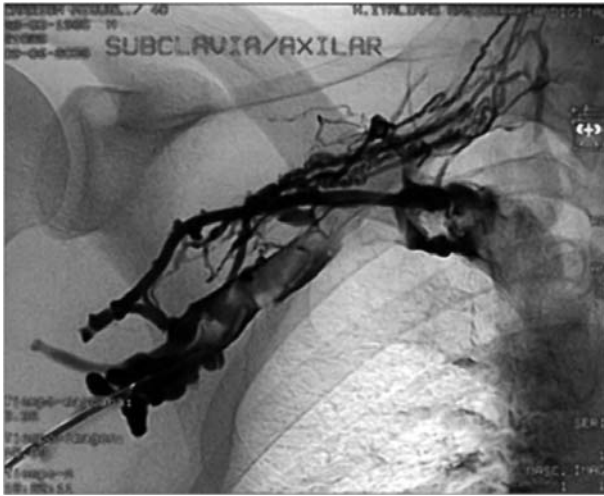


FIGURA 3. TROMBOSIS AXILO-SUBCLAVIA.

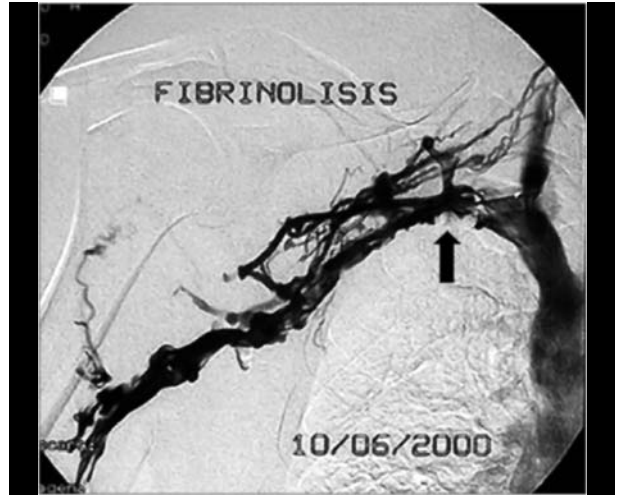


FIGURA 4. FIBRINOLISIS Y ÁREA DE ESTENOSIS EXTRÍNSECA.

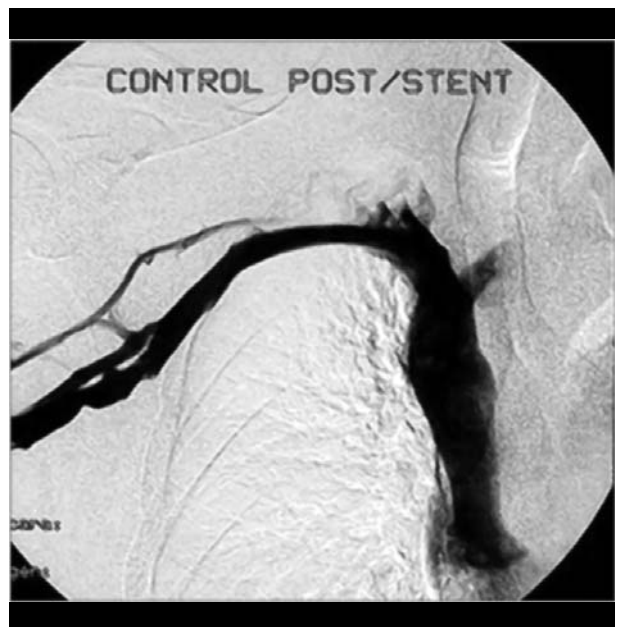## CONCLUSIÓN

En nuestra serie de pacientes tratados hemos obtenido una respuesta satisfactoria a la terapéutica implementada, observando un bajo índice de complicaciones.

Es primordial establecer un diagnóstico de sospecha temprano, que permita un tratamiento precoz para obtener una repermeabilización venosa, evitando las potenciales complicaciones. La terapia endovascular, ha demostrado ser un procedimiento eficaz y seguro para el tratamiento de la trombosis aguda de la vena subclavia. La fibrinolisis y posterior angioplastia y/o tromboaspiración, deben ser sistemáticas. En caso de demostrarse compresión por la primera costilla, la resección quirúrgica de ésta es mandatoria.

El tratamiento endovascular, realizado con un equipamiento angiográfico adecuado y por un equipo médico multidisciplinario y experimentado en terapias venosas endoluminales, ofrece excelentes resultados a corto y mediano plazo, con baja tasa de complicaciones.

FIGURA 5. CONTROL POSTCOLOCACIÓN DE STENT.



## REFERENCIAS BIBLIOGRÁFICAS

1. Green RM. Trombosis de la Vena Subclavia-axilar. Rutherford RB. Cirugía Vascular. Denver, Colorado. Elsevier, 2006.
  2. Sevestre MA, Kalka C, Irwin WT, Hiede K Ahari, Rob Schainfeld, Do. Axillary subclavian venous trombosis - Paget Schroetter syndrome. *Cath Cardio Inter*, 2003; 59:71-6.
  3. Herrero Álvarez FJ, Lecumberri Castaños MJ. Síndrome de Paget-Schroetter. A propósito de dos casos. *Avances Traum*, 2005; 263-265.
  4. Melby S, Vedantham S, Narra V, Paletta G Jr, Khoo-Summers L, Driskill M, Thompson R. Comprehensive surgical management of the competitive athlete with effort thrombosis of the subclavian vein (Paget-Schroetter syndrome) *J Vasc Surg*, 2008; 47:809-820.
  5. Feugier P, Chevallier JM. The Paget-Schroetter syndrome. *Acta Chir Belg*, 2005; 105(3):256-64.
  6. García-Mónaco R. Repermeabilización endovascular en trombosis venosa profunda e interrupción de la vena cava. *TROMBOSIS 3. Tromboembolismo venoso. Fisiopatología, diagnóstico, prevención y tratamiento.*
  7. Lee J, Karwowski J, Harris E, Haukoos J, Olcott C. Long-term thrombotic recurrence after nonoperative management of Paget-Schroetter syndrome. *J Vasc Surg*, 2007; 43(6):1236-43
  8. Doyle A, Wolford H, Davies M, Adams J, Singh A, Saad W. Management of Effort Thrombosis of the Subclavian Vein: Today's Treatment. *Ann Vasc Surg*, 2007; 21(6):723-9
  9. Landry GJ, Liem TK. Endovascular management of Paget-Schroetter syndrome. *Vascular*, 2007; 15(5): 290-6.
-